

Nº OS: 9472

Animal: Merlot

Data: 17/05/2022

Espécie : Canina

Raça: Border Collie

Sexo: Fêmea

Dt. Nasc.: 12/10/2016

5a 7m 5d

Proprietário : Camila Sakavicius

CPF: 313.770.608-45

Telefone: (19) 99940-41

Endereço : Rua Dona Luisa De Gusmao Nro: 555 Vila Nogueira - Campinas-SP

Requisitante : Camila Sakavicius

CRMV-SP 19924

Clinica : Emporium Dos Caes

Endereço: Nro: --

## RADIOGRAFIA P/ DISPLASIA (PELVE)

Laudo radiográfico

RG/SPAI/16/08904

REGIÃO(ÕES): Pelve.

Radiografias em projeção(ões): Ventrodorsal demonstra:

Segundo ângulo de Norberg, a articulação coxofemoral direita mede aproximadamente 106,8° e articulação coxofemoral esquerda mede aproximadamente 105,8°.

Presença de discreta linha de esclerose em colo femoral esquerdo.

Articulações sacroilíacas preservadas.

Ossos da pelve sem alterações radiográficas.

Patelas sobrepostas aos seus respectivos sulcos trocleares.

Trabeculado ósseo femoral preservado.

Demais porções ósseas em estudo, dentro da normalidade radiográfica.

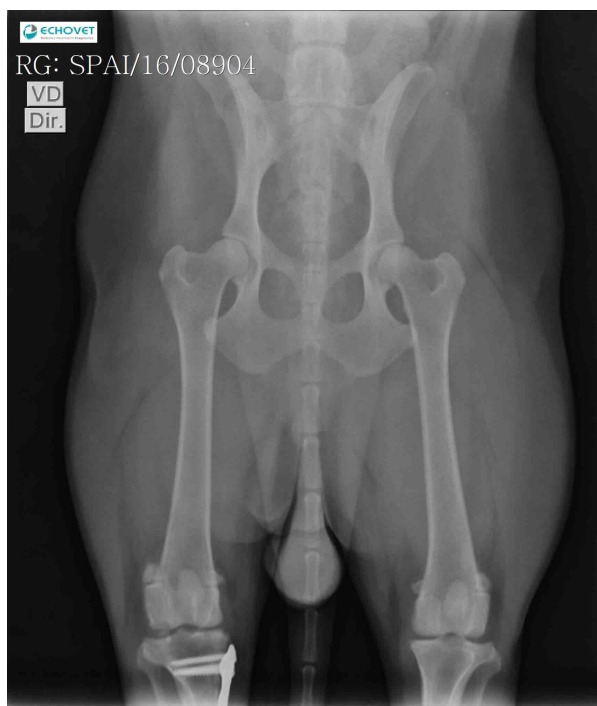
Nada mais digno de nota.

Outros achados:

Presença de material de osteossíntese em face medial da porção proximal da tíbia direita.

Impressão diagnóstica:

Articulações coxofemorais apresentam-se dentro dos limites da normalidade - Grau A/HD-



Assinado eletronicamente por: em 17/05/2022 17:38:08  
LETICIA GROOT - CRMV-SP 44983