

**Paciente:** Rick Geres      **Espécie:** Canina      **Raça:** Border Collie  
**Sexo:** Macho      **Idade:** 4 anos      **Data:** 25/09/2021  
**Tutor (a):** George Silva Alves      **Exame n°:** 1  
**Médico Veterinário:** Dra Roberta B. Valentim (Animev)  
**Região:** Articulação úmero-radio-ulnar bilateral e coxofemoral bilateral  
**Projeções:** Mediolateral direita, mediolateral esquerda, craniocaudal, laterolateral direita e ventrodorsal

## EXAME RADIOGRÁFICO

### Articulação úmero-radio-ulnar bilateral:

Articulação úmero-radio-ulnar direita: congruente, côndilos umerais de aspecto preservado e articulando adequadamente em incisura semilunar. Rádio e ulna proximais preservados, sem degraus ósseos ou sinais de fratura, luxação ou osteoartrose. Processos ancôneo e coronóides íntegros. Trabeculado ósseo preservado.

Articulação úmero-radio-ulnar esquerda: congruente, côndilos umerais de aspecto preservado e articulando adequadamente em incisura semilunar. Rádio e ulna proximais preservados, sem degraus ósseos ou sinais de fratura, luxação ou osteoartrose. Processos ancôneo e coronóides íntegros. Trabeculado ósseo preservado.

### Articulação coxofemoral bilateral:

Articulação coxofemoral esquerda e direita congruentes, cabeças femorais discretamente achatadas, com cobertura acetabular adequada. Colos femorais íntegros, lisos e regulares. Acetábulos lisos e regulares. Ângulo de Norberg = 106.66° (Direito) e 106.95° (Esquerdo) (Referência:  $105.0 \leq$  normalidade). Achados radiográficos sugerem articulações próximas da normalidade.

Presença de discreta quantidade de conteúdo de radiopacidade heterogênea em cólon transversal, descendente e reto, sugerindo presença de gás e fezes.

Demais estruturas passíveis de avaliação sem alterações radiográficas dignas de nota.

Laudado por:



Victor Martinelli Casagrande

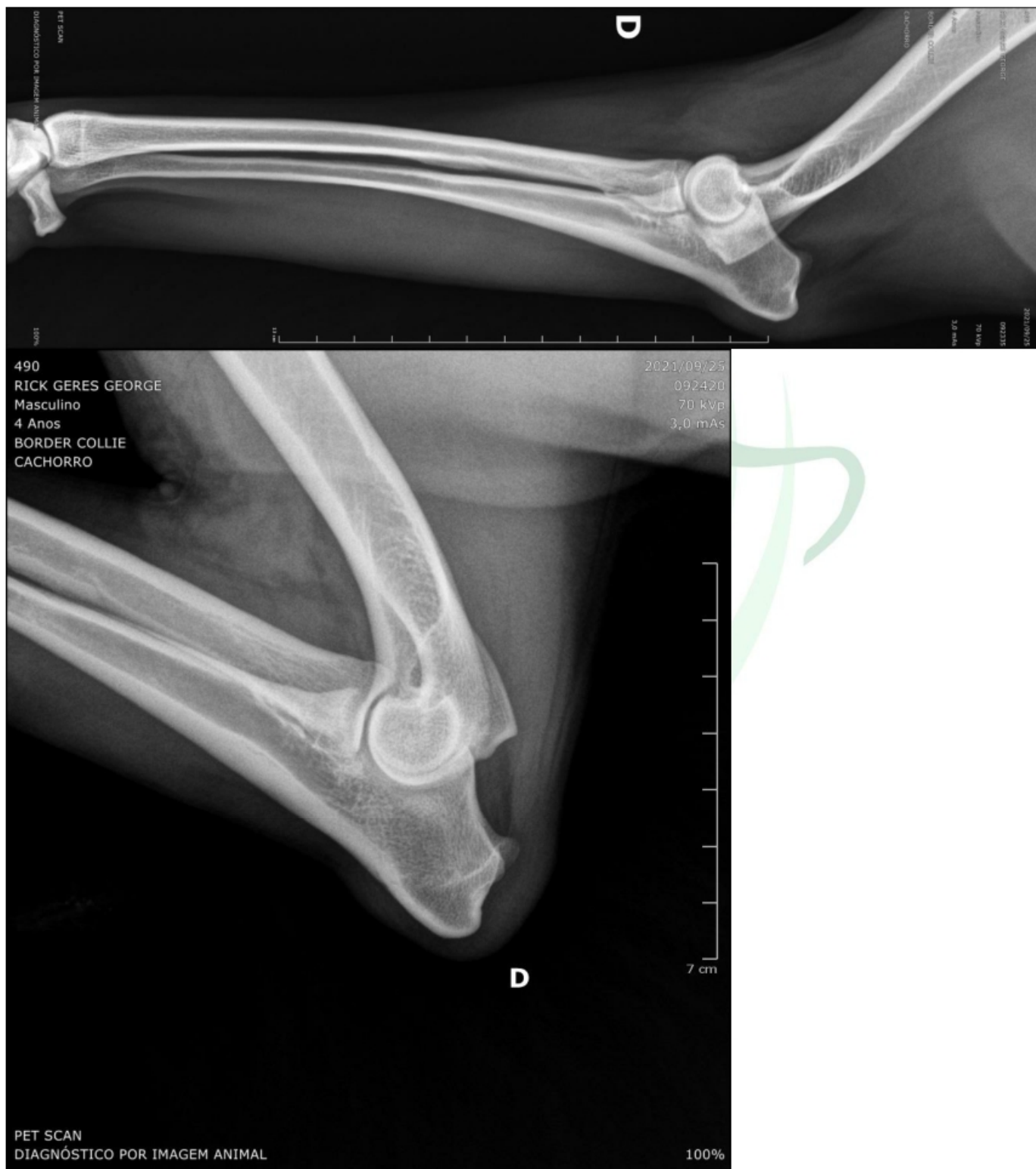Médico Veterinário

CRMV-ES: 3241



# Pet Scan

Diagnóstico por Imagem Animal



**(27)3376-1902**

Av. Carlos Gomes de Sá,  
Mata da Praia, 490, Vitória - ES

**(27)3086-3770**

Rua Mendel, Parque Residencial  
Laranjeiras, 40, Serra - ES

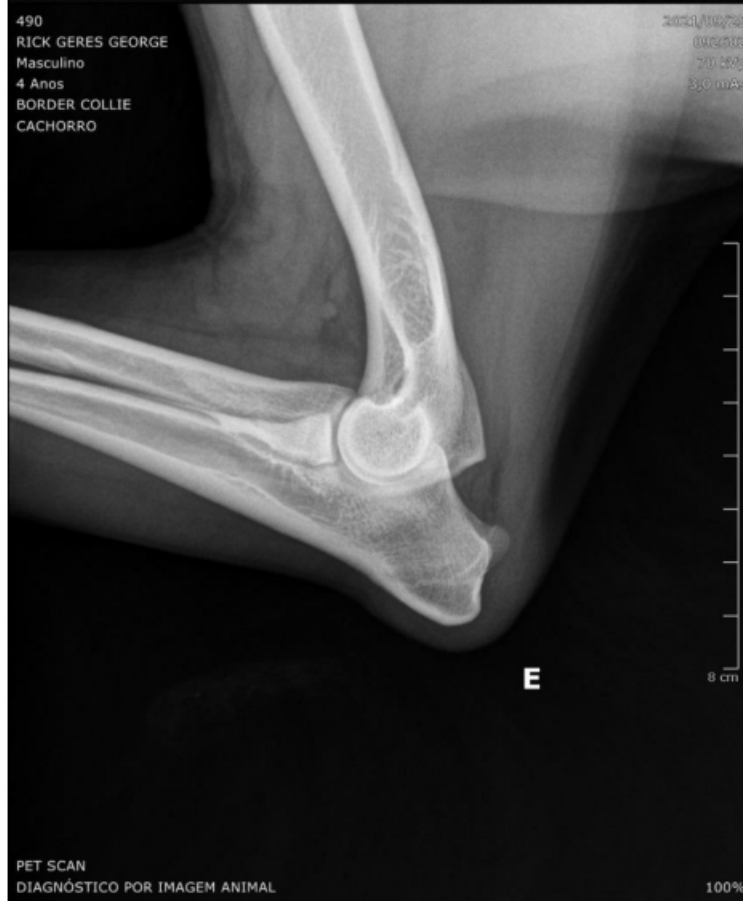
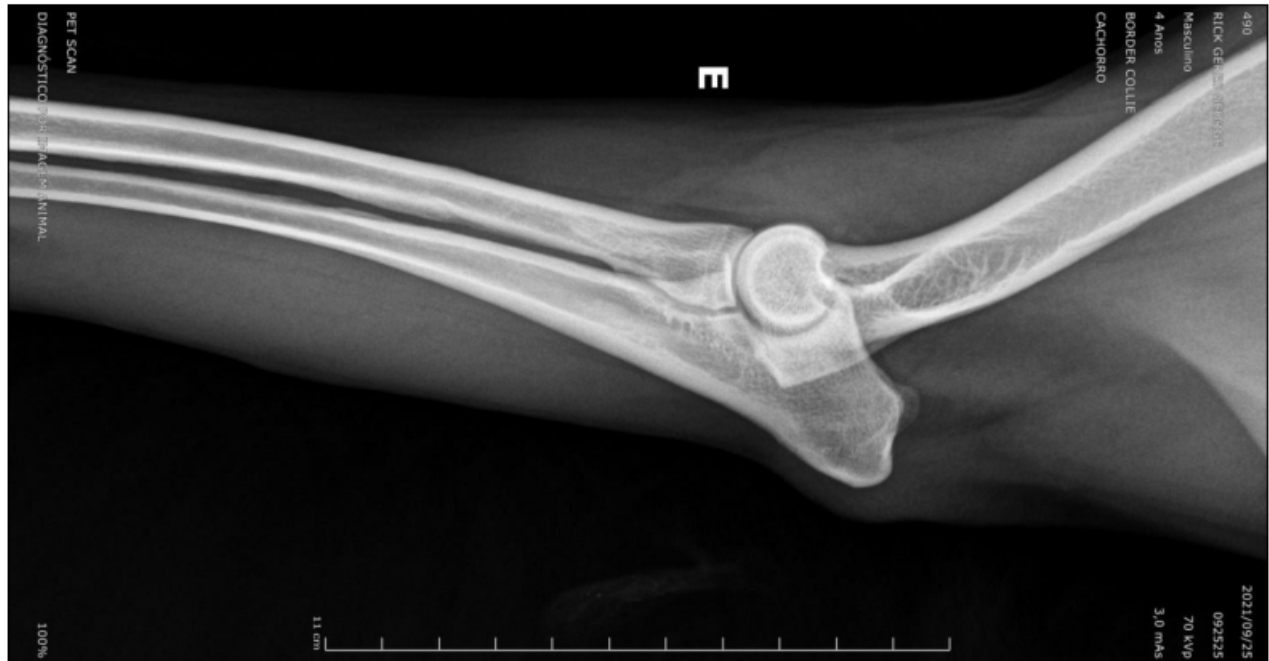
**PETSCANDIAGNOSTICO**



# Pet Scan

Diagnóstico por Imagem Animal



**(27)3376-1902**

Av. Carlos Gomes de Sá,  
Mata da Praia, 490, Vitória - ES

**(27)3086-3770**

Rua Mendel, Parque Residencial  
Laranjeiras, 40, Serra - ES

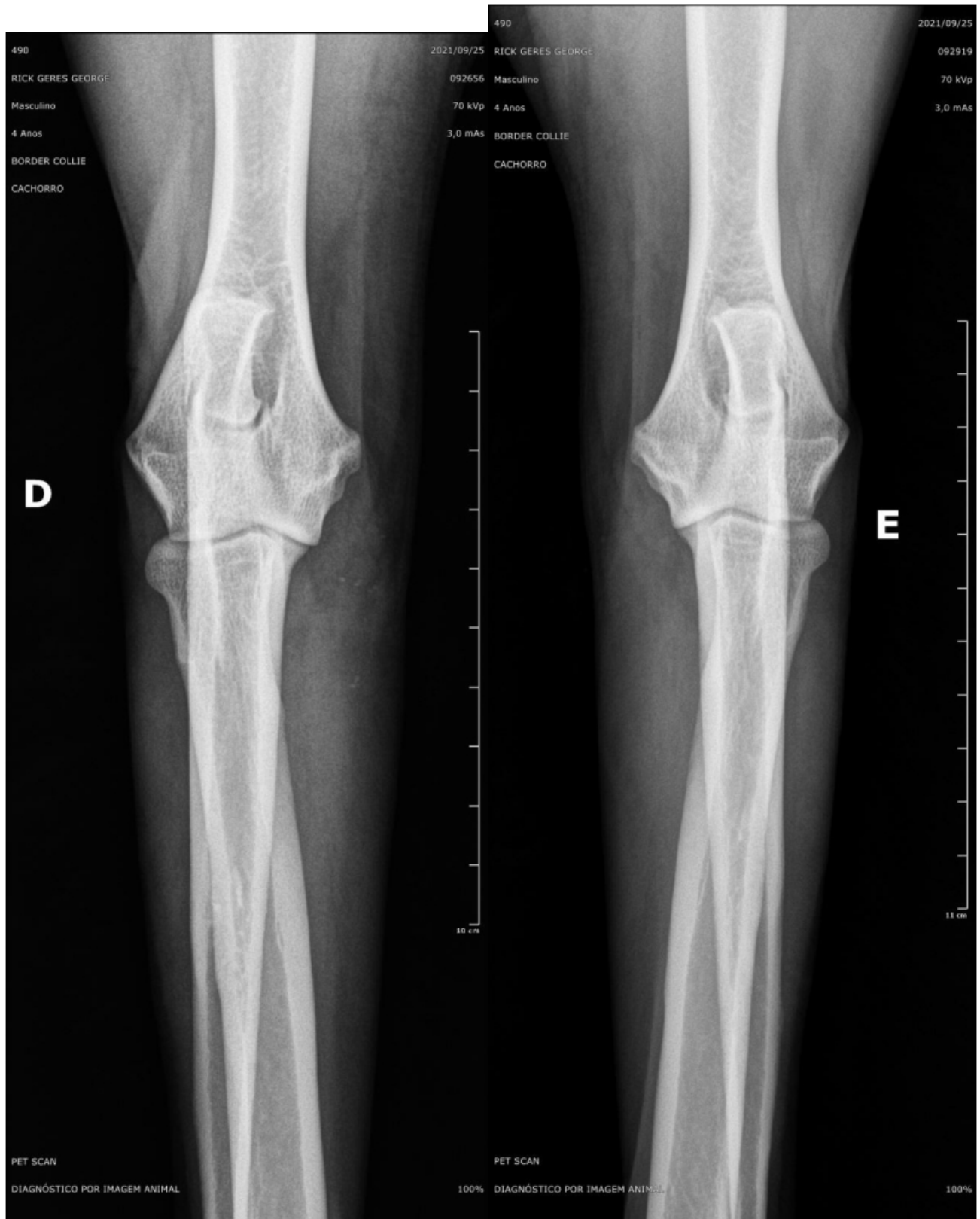


**PETSCANDIAGNOSTICO**



# Pet Scan

Diagnóstico por Imagem Animal



**(27)3376-1902**

Av. Carlos Gomes de Sá,  
Mata da Praia, 490, Vitória - ES

**(27)3086-3770**

Rua Mendel, Parque Residencial  
Laranjeiras, 40, Serra - ES



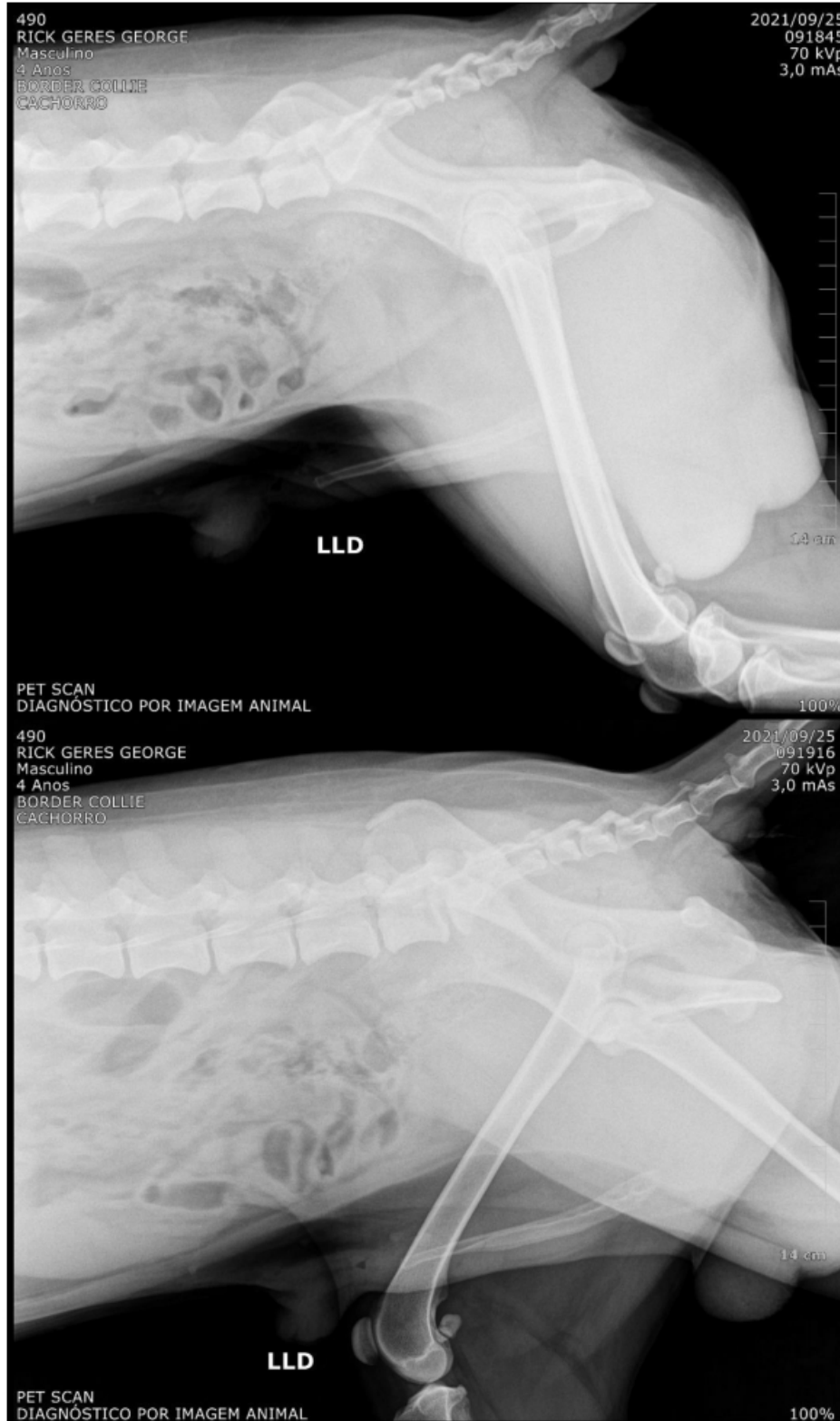
**PETSCANDIAGNOSTICO**





# Pet Scan

Diagnóstico por Imagem Animal



(27)3376-1902

Av. Carlos Gomes de Sá,  
Mata da Praia, 490, Vitória - ES

(27)3086-3770

Rua Mendel, Parque Residencial  
Laranjeiras, 40, Serra - ES



PETSCANDIAGNOSTICO



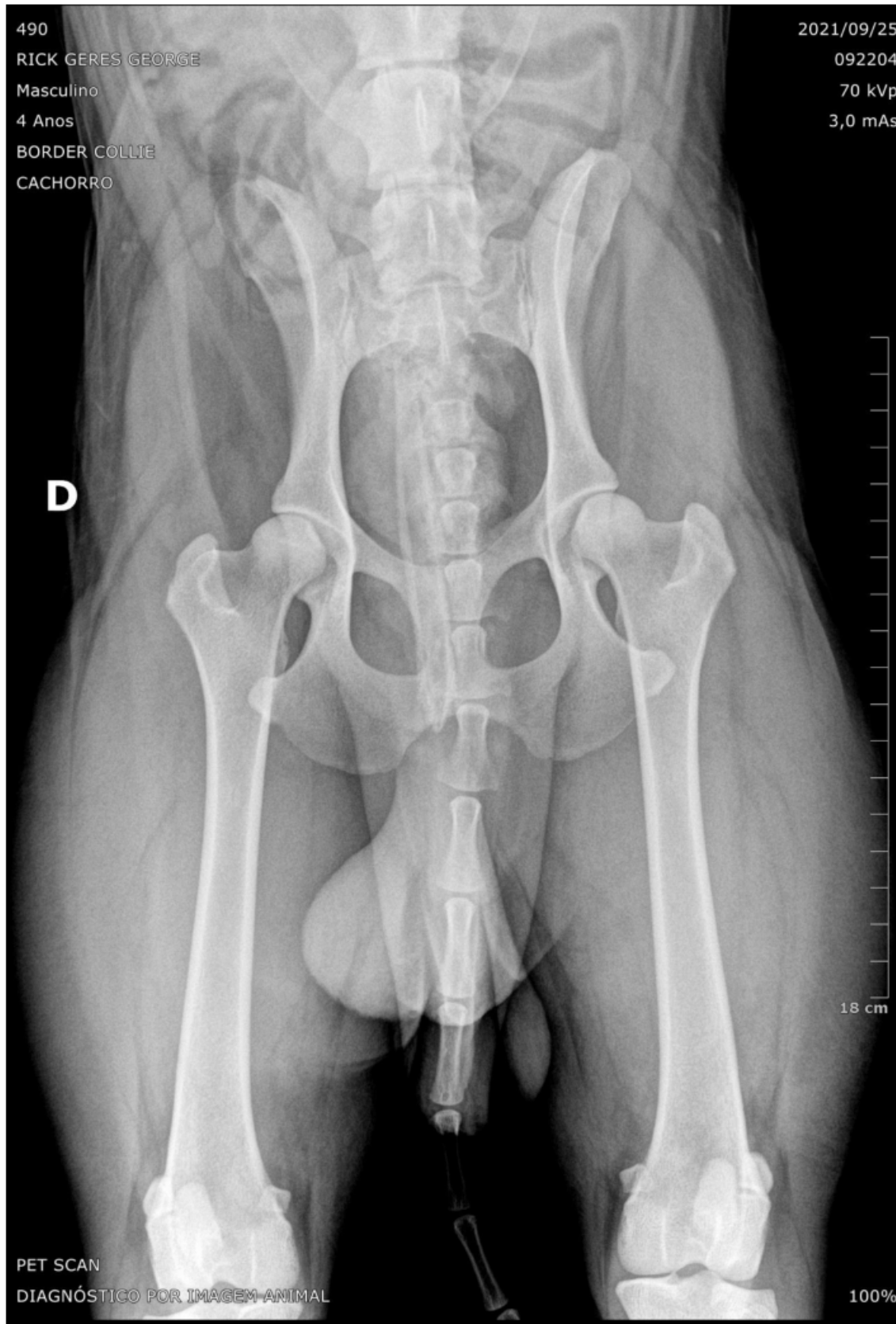
# Pet Scan

Diagnóstico por Imagem Animal

490  
RICK GERES GEORGE  
Masculino  
4 Anos  
BORDER COLLIE  
CACHORRO

2021/09/25  
092204  
70 kVp  
3,0 mAs

**D**



PET SCAN  
DIAGNÓSTICO POR IMAGEM ANIMAL

100%

**(27)3376-1902**

Av. Carlos Gomes de Sá,  
Mata da Praia, 490, Vitória - ES

**(27)3086-3770**

Rua Mendel, Parque Residencial  
Laranjeiras, 40, Serra - ES



**PETSCANDIAGNOSTICO**